

Fabio Holanda Lacerda¹, Hassan Rahhal¹,
Leonardo Jorge Soares¹, Francisco del Rosario
Matos Ureña¹, Marcelo Park¹

Seguimento de hematoma epidural intracraniano com ultrassonografia bidimensional

Intracranial epidural hematoma follow-up using bidimensional ultrasound

1. Unidade de Terapia Intensiva, Departamento de Emergências Clínicas, Hospital das Clínicas, Faculdade de Medicina, Universidade de São Paulo - São Paulo (SP), Brasil.

A ultrassonografia encefálica bidimensional pode ser utilizada para diagnosticar diversos tipos de lesões, como os hematomas epidurais.⁽¹⁾ Para ilustrar este uso, apresentamos um paciente cujo hematoma epidural foi monitorado por meio de ultrassonografia bidimensional de hemicraniectomia.

Um paciente com 28 anos de idade foi encontrado inconsciente após queda de uma plataforma. Recebeu atenção médica local imediata por meio de um sistema de emergência pré-hospitalar. Quando foi avaliado pela equipe médica de emergência, seu escore era de 3, segundo a Escala de Coma de Glasgow. Foi submetido à intubação traqueal, à instalação de um cateter endovenoso e à imobilização cervical, antes de ser transportado para o pronto-socorro. Quando admitido, o paciente tinha o acesso às vias aéreas assegurado, encontrava-se hemodinamicamente estável e estava sob ventilação assistida normal; havia sangramento pela sua orelha direita e suas pupilas eram mióticas.

As imagens de tomografia computadorizada (TC) inicial mostraram edema cerebral difuso, com hematoma frontotemporal subdural esquerdo, e um hematoma subdural occipital direito (Figura 1A). A equipe neurocirúrgica planejou a instalação de monitoramento da pressão intracraniana (PIC) intraventricular, drenagem do hematoma subdural e hemicraniectomia descompressiva (Figura 1B). Durante o ato cirúrgico, o paciente desenvolveu profunda instabilidade hemodinâmica, que demandou elevadas doses de norepinefrina e vasopressina, e impediu que a equipe cirúrgica drenasse o hematoma epidural. Imediatamente após os procedimentos cirúrgicos, a PIC caiu de 46,8mmHg para 12mmHg. Uma TC revelou melhora do deslocamento da linha central, e estabilidade do hematoma epidural (Figura 1). Após 24 horas na unidade de terapia intensiva (UTI), a PIC permanecia inferior a 20mmHg, e a repetição da TC revelou que as cisternas da base se encontravam claramente abertas. A sedação foi suspensa para permitir um exame neurológico. O paciente despertou com afasia grave, porém era capaz de controlar suas vias aéreas, o que permitiu sua extubação depois de decorridas 36 horas da admissão à UTI.

O hematoma epidural foi monitorado por meio de TC e ultrassonografia da hemicraniectomia junto ao leito (equipamento: sistema LOGIQ P5, General Electric Healthcare, com transdutor curvilíneo de 5MHz) por 2 dias (dia 2 - Figuras 2A e 2B, e dia 3 - Figuras 2C e 2D). A partir de então, como as mensurações realizadas por meio da ultrassonografia e da tomografia pareciam concordar, utilizou-se apenas a ultrassonografia para prosseguir o monitoramento. O paciente teve alta da UTI sem intercorrências 7 dias após sua admissão.

Conflitos de interesse: Nenhum.

Submetido em 11 de dezembro de 2016
Aceito em 17 de dezembro de 2016

Autor correspondente:

Fábio Holanda Lacerda
Unidade de Terapia Intensiva, Departamento de Emergências Clínicas, Hospital das Clínicas, Faculdade de Medicina, Universidade de São Paulo
Rua Dr. Enéas Carvalho de Aguiar, 255, sala 6.040
CEP: 05403-000 - São Paulo (SP), Brasil
E-mail: lacerdafh@gmail.com

Editor responsável: Thiago Costa Lisboa

DOI: 10.5935/0103-507X.20170036

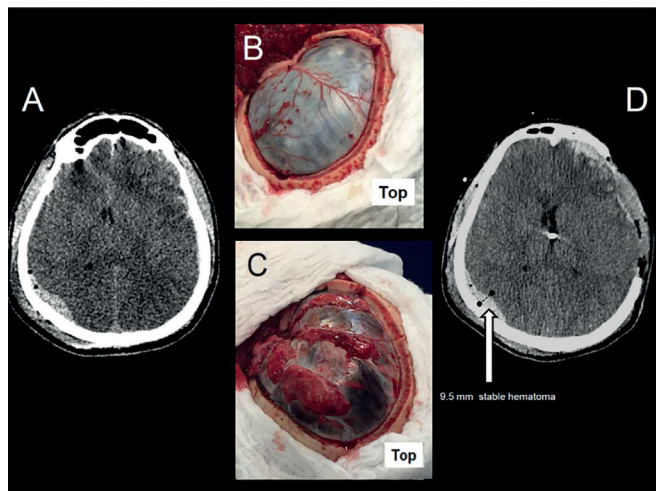


Figura 1 - Imagens de tomografias computadorizadas do crânio e de aspectos cirúrgicos. (A) Tomografia computadorizada inicial, que revela edema difuso com hematoma subdural frontotemporal esquerdo e hematoma epidural occipital direito. (B) Aspecto cirúrgico pós-craniectomia. (C) Aspecto cirúrgico pós-duraplastia revelando grave edema cerebral. (D) Tomografia computadorizada realizada após a cirurgia, que apresenta uma hemorragia epidural com 9,5mm de diâmetro.

A ultrassonografia permite o diagnóstico de um hematoma epidural com⁽¹⁾ ou sem hemicraniectomia prévia.⁽²⁾ Além do mais, a mensuração de um hematoma epidural parece ser confiável com uso de ultrassonografia em pacientes submetidos à hemicraniectomia.⁽¹⁾ Não há dados na literatura que deem suporte à segurança da avaliação

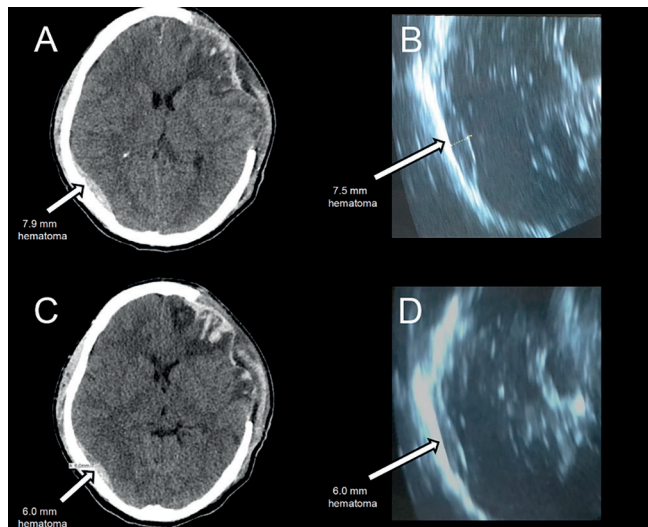


Figura 2 - Imagem de tomografia computadorizada do crânio e exames ultrassonográficos após a cirurgia. (A) Tomografia computadorizada no dia 2, que mostra edema difuso persistente e hemorragia epidural com diâmetro aproximado de 7,9mm. (B) Ultrassonografia realizada no dia 2, que revela um hematoma epidural com 7,5mm de diâmetro. (C) Tomografia computadorizada realizada no dia 3, que revela um hematoma epidural com diâmetro de 6,0mm. (D) Ultrassonografia realizada no dia 3, que revela um hematoma com diâmetro de 6,0mm.

temporal de hematomas intracranianos com utilização de ultrassonografia. Entretanto, parece viável, conforme demonstrado por nossa experiência, e é potencialmente mais segura e custo efetiva pela redução da realização de TC desnecessárias em pacientes com trauma cerebral grave.⁽³⁾

REFERÊNCIAS

1. Caricato A, Mignani V, Bocci MG, Pennisi MA, Sandroni C, Tersali A, et al. Usefulness of transcranial echography in patients with decompressive craniectomy: a comparison with computed tomography scan. *Crit Care Med.* 2012;40(6):1745-52.
2. Caricato A, Mignani V, Sandroni C, Pietrini D. Bedside detection of acute epidural hematoma by transcranial sonography in a head-injured patient. *Intensive Care Med.* 2010;36(6):1091-2.
3. Haider AA, Rhee P, Orouji T, Kulvatunyou N, Hassanzadeh T, Tang A, et al. A second look at the utility of serial routine repeat computed tomographic scans in patients with traumatic brain injury. *Am J Surg.* 2015;210(6):1088-93; discussion 1093-4.